
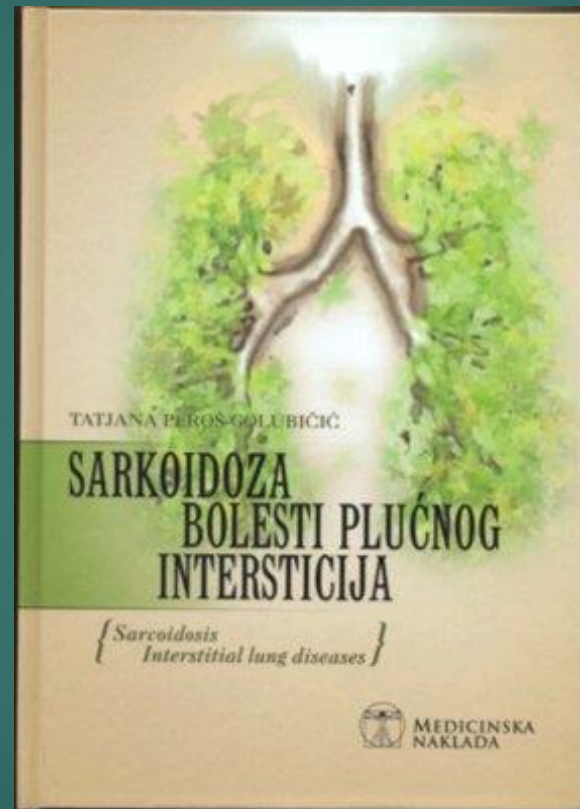



Prof.dr. Tatjana Peroš-Golubičić
BOLESTI PLUĆNOG
INTERSTICIJA

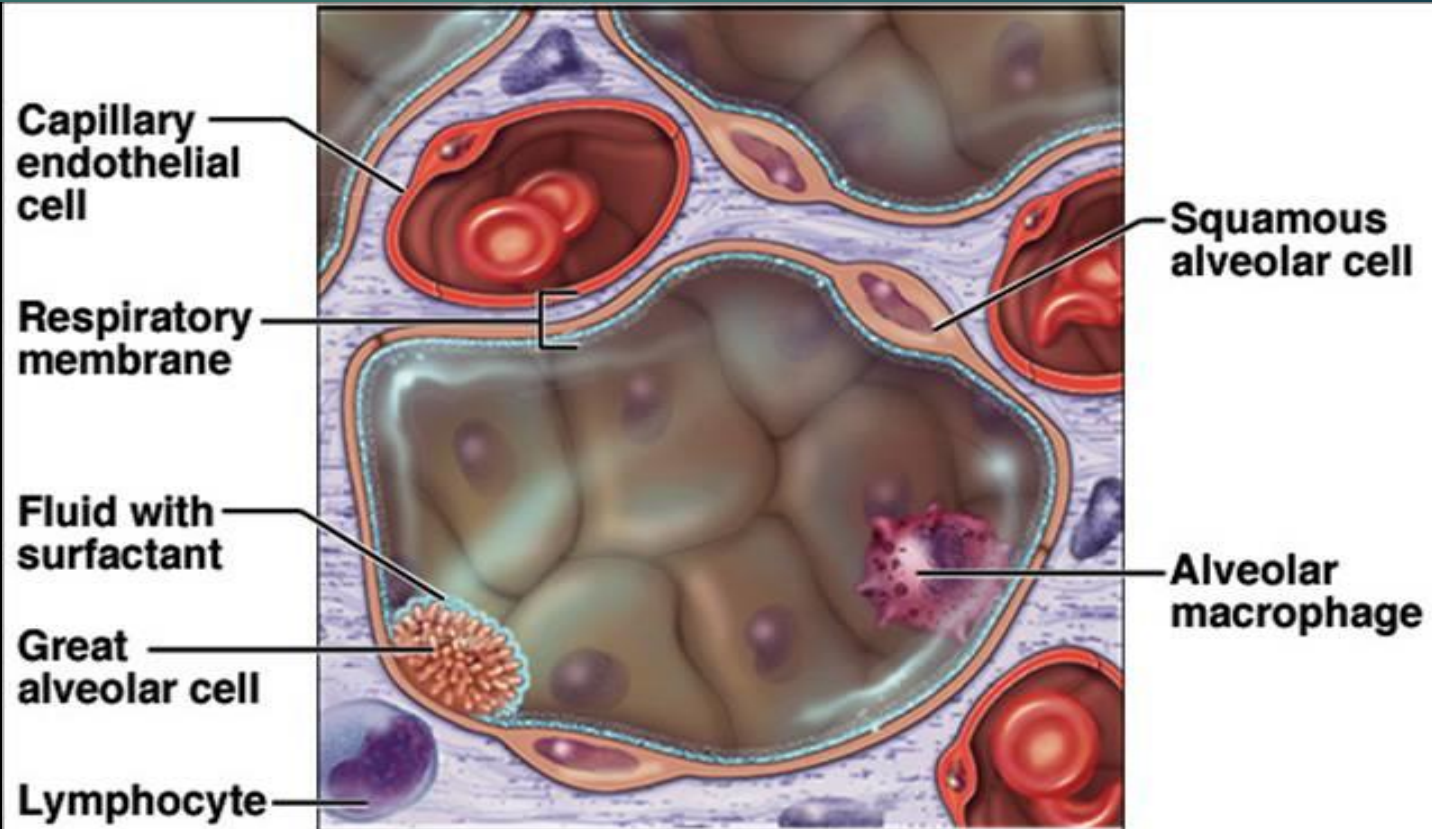
Zavod za bolesti plućnog intersticija KB Jordanovac



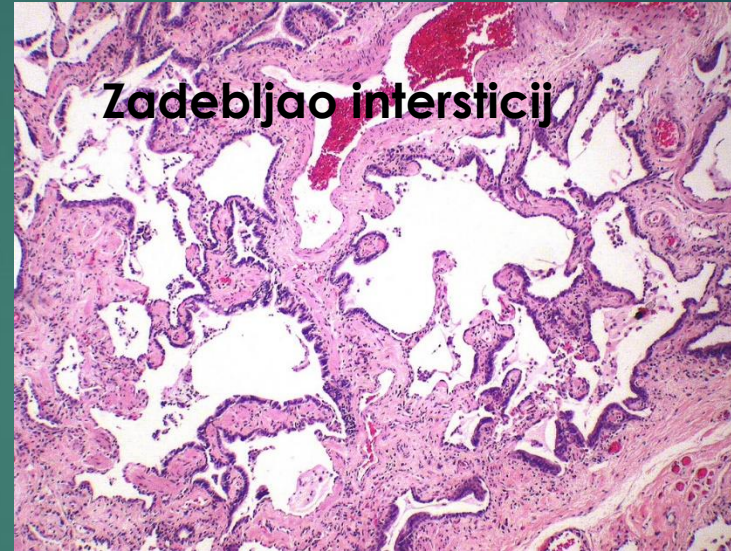
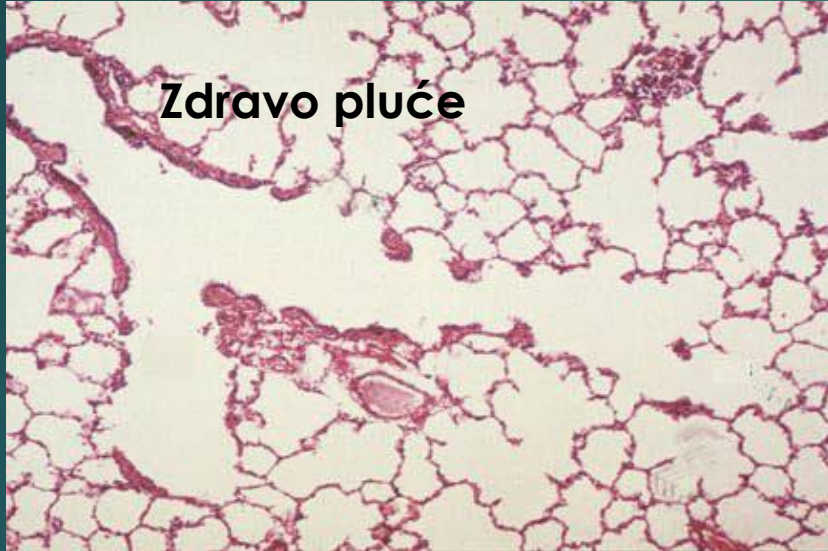
Plućni intersticij integralni je dio parenhima. Čine ga sve strukture distalno od terminalnog bronhiola

- ▶ surfaktant
- ▶ epitel alveole (Pneumocit I i II)
- ▶ epitelna bazalna membrana
- ▶ intersticij
- ▶ endotelna bazalna membrana
- ▶ endotel kapilare



Intersticij – mjesto gdje se vrši izmjena plinova



Restrikcija

Snižen difuzijski kapacitet za CO (DLCO)

Hipoksija

THE NOBEL PRIZE IN PHYSIOLOGY OR MEDICINE 2019

Illustrations: Niklas Elmehed



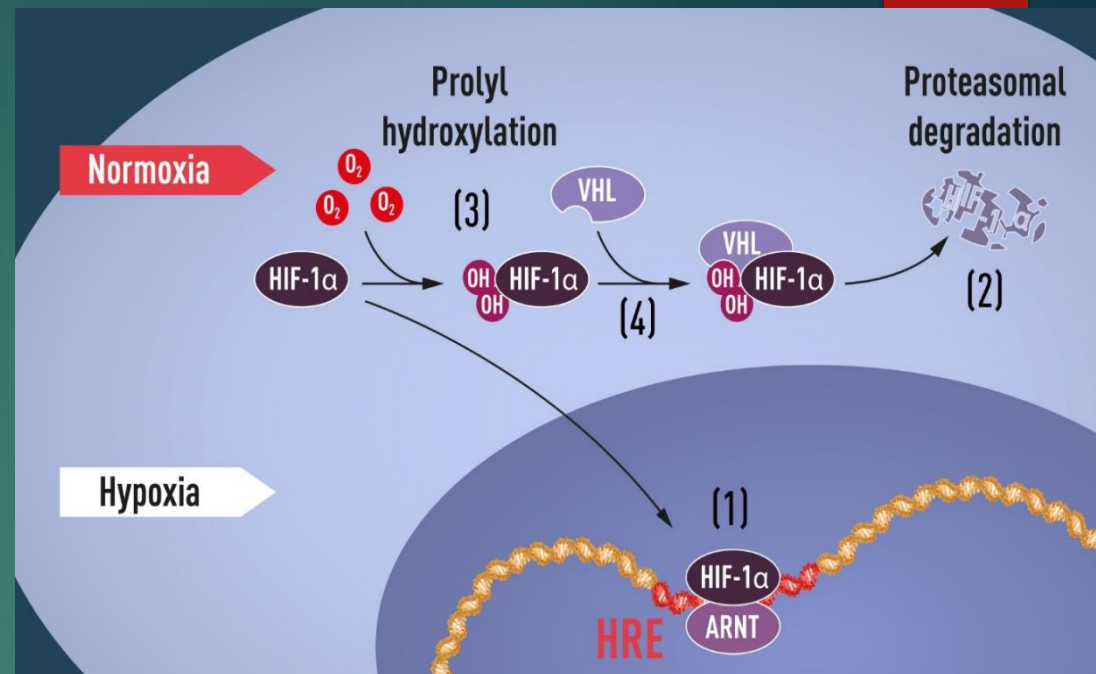
William G.
Kaelin Jr.

Sir Peter J.
Ratcliffe

Gregg L.
Semenza

“for their discoveries of how cells sense
and adapt to oxygen availability”

THE NOBEL ASSEMBLY AT KAROLINSKA INSTITUTET

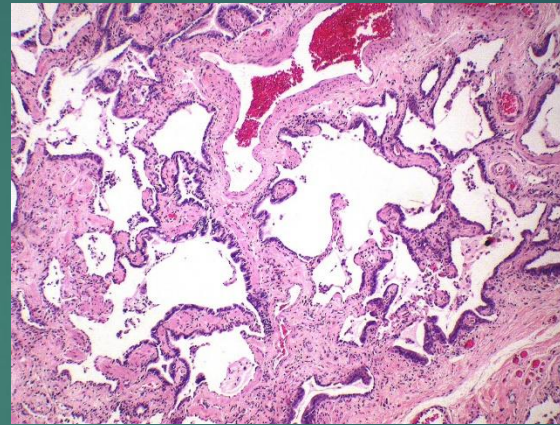
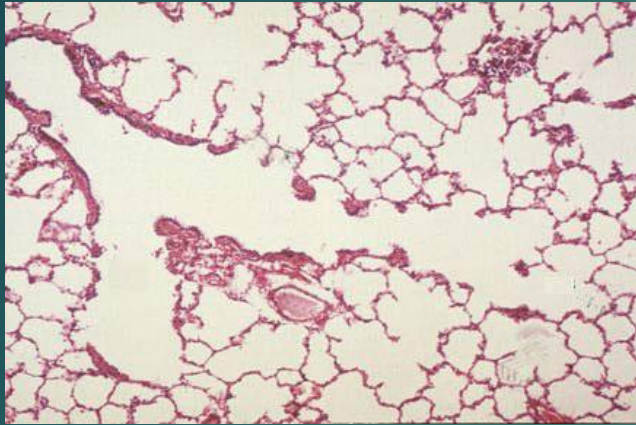


Faktor koji inducira hipoksija (HIF) -1 je **dimerni proteinski kompleks** koji ima ulogu u reakciji tijela na niske koncentracije kisika ili hipoksiju.

HIF-1 je među primarnim **genima** uključenima u homeostatski proces, što može povećati vaskularizaciju u hipoksičnim područjima kao što su lokalizirana ishemija i tumori

Otkrili su kako stanice osjete i prilagode se dostupnosti kisiku

Intersticij je integralni dio plućnog parenhima
gdje se vrši izmjena plinova



Restrikcija - spirometrija

Snižen DLCO – mjeri se difuzijski kapacitet za CO

Hipoksija – analiziraju se respiratorni plinovi kisik i ugljični dioksid i SaHgb u arterijskoj krvi

Klasifikacija

Bolesti plućnog intersticija

UZROK POZNAT

hipersenzitivni
pneumonitis
pneumokonioze
lijekovi
plinovi, pare
iradijacija
Mikrobi:
milijarna tb
virusi
karcinomatозна
limfangioza

IDIOPATSKE INTERSTICIJSKE PNEUMONIJE

Idiopatska plućna fibroza
(IPF),
NSIP,
BOOP,
AIP,
DIP,
LIP,
RB-ILD

GRANULOMATOZE

sarkoidoza
histiocitoza Langerhansovih
stanica
ANCA-poz.vaskulitide
Wegenerova granulomatoza
Churg-Strauss sindrom

OSTALO

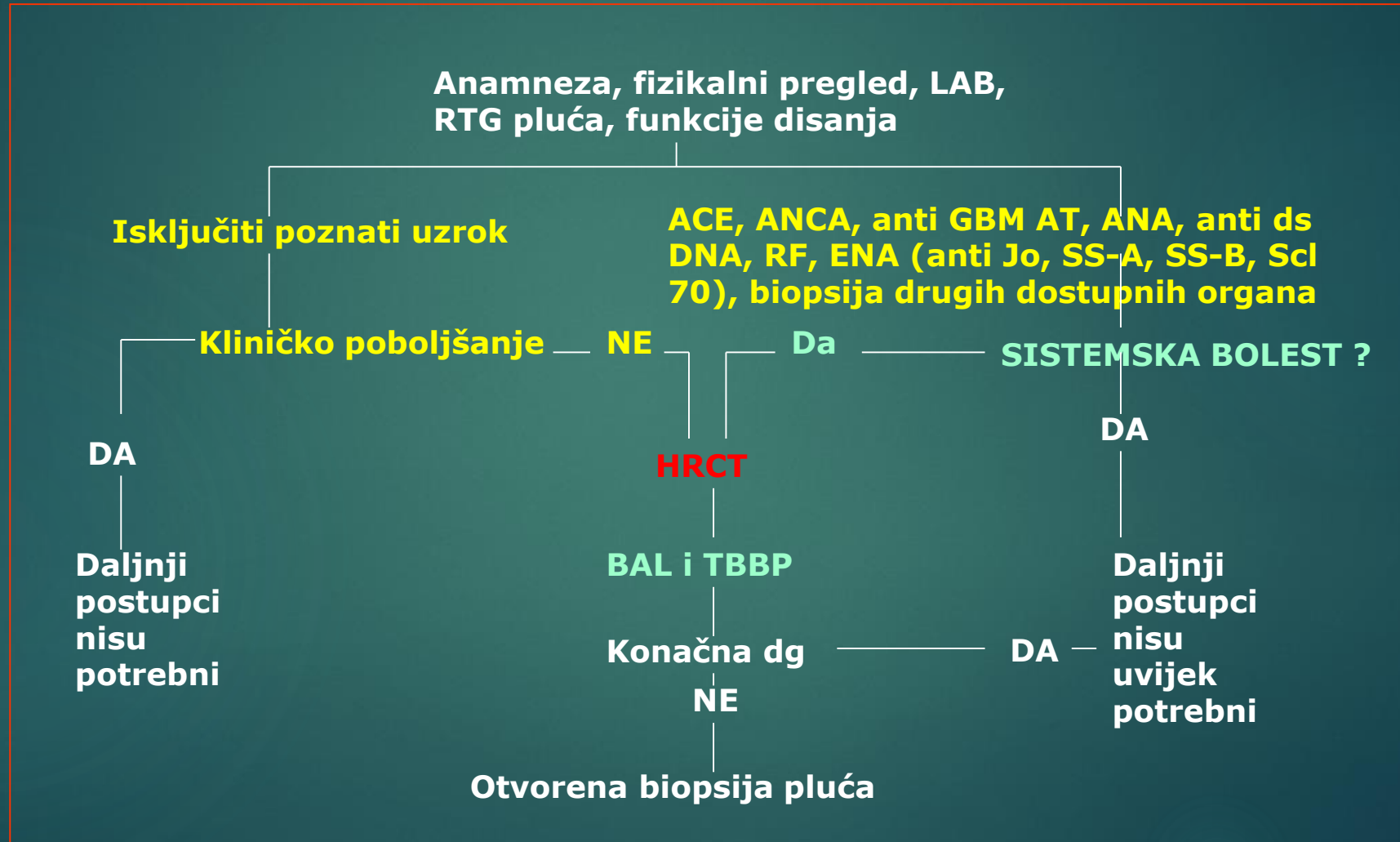
alv.proteinoza
alv.mikrolitijaza
amiloidoza
eozinofilne pneumonije
limfangioleiomiomatoza
idiopatska pl. hemosideroza
sistemske bolesti(reumatoidni
artritis, sklerodermija, itd.)

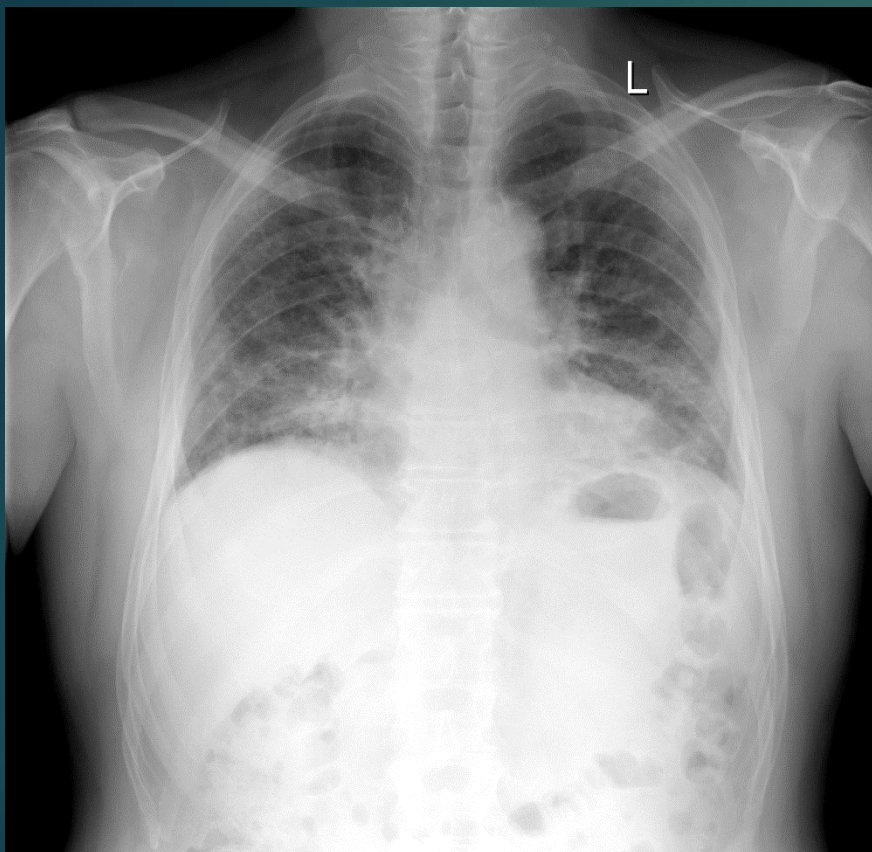
Dijagnoza DBPI - mozaik

- ▶ Anamneza
- ▶ Fizikalni pregled
- ▶ Slikovna obrada
- ▶ Funkcije disanja-restriktivni sindrom
- ▶ Bronhoskopija
- ▶ Obrada materijala s bronhoskopije, bioptata i bronhoalveolarnog lavata (BAL)
- ▶ Kirurška, otvorena biopsija pluća

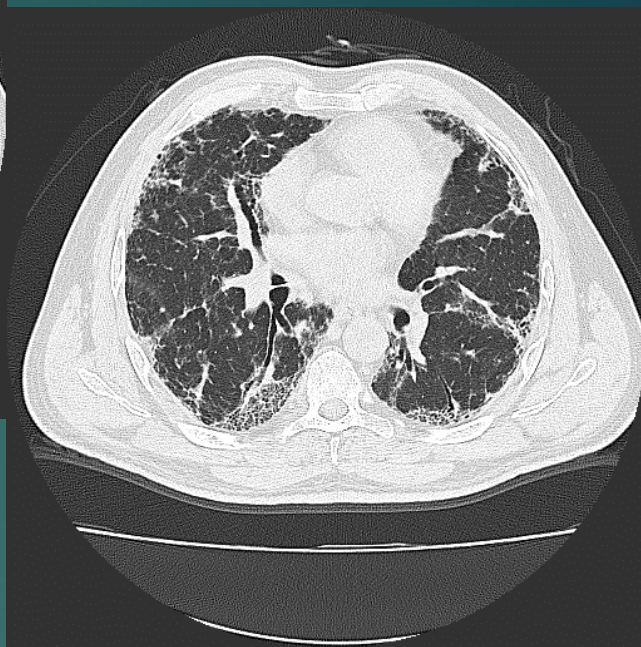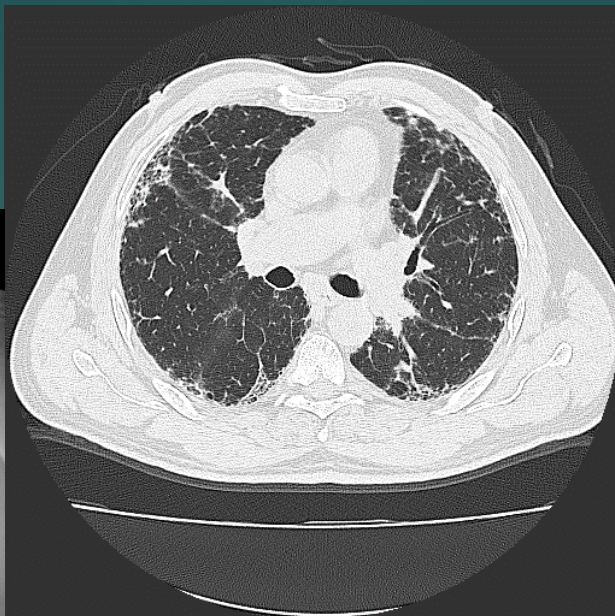


Algoritam dijagnostičkih postupaka

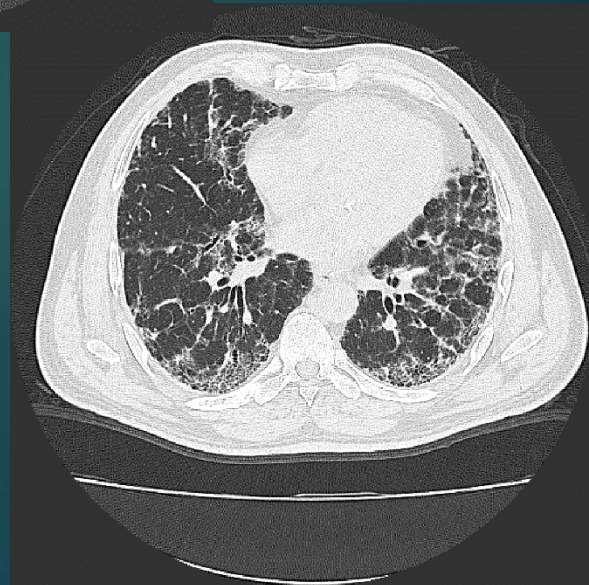




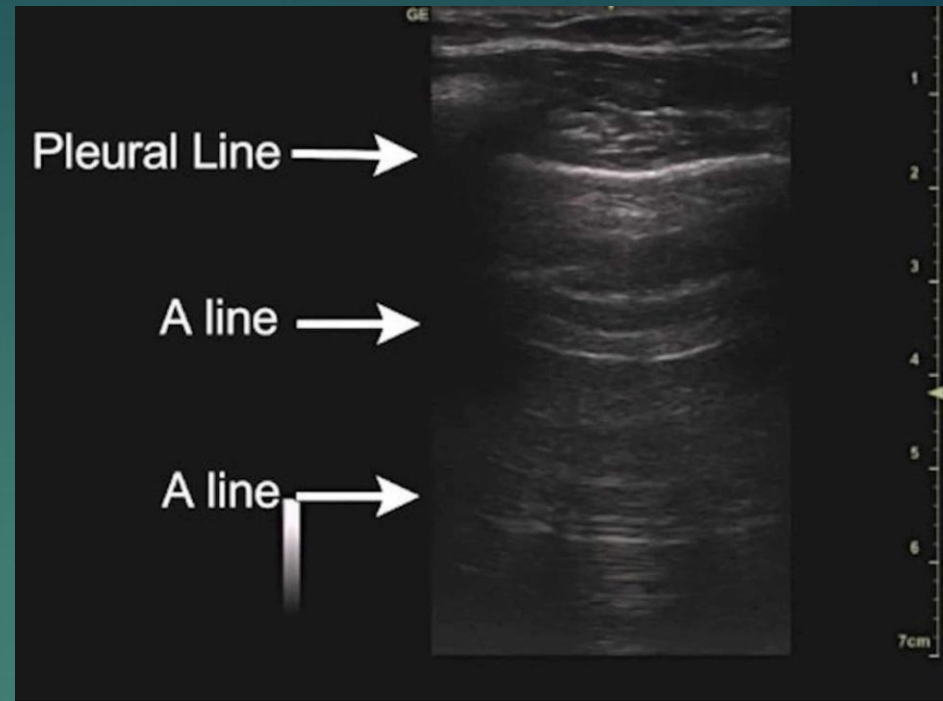
Osjetljivost i specifičnost **sumacijske snimke pluća** je skromna u bolestima plućnog intersticija.



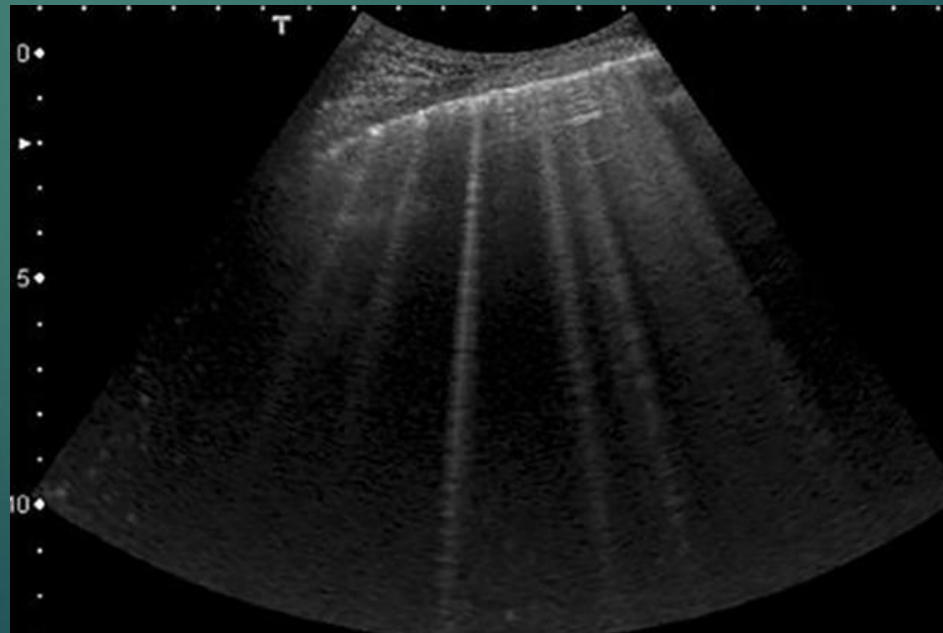CT visoke rezolucije (HRCT) toraksa-revolucija u dijagnostici BPI



Normalni UZV pluća

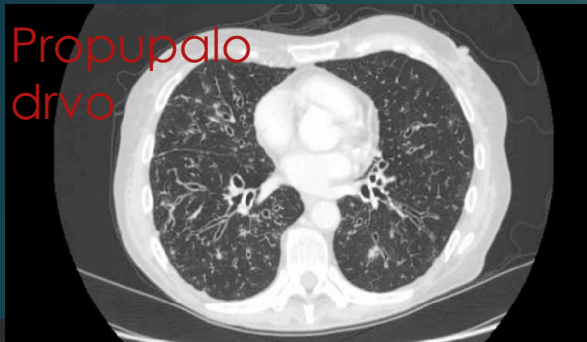


UZV toraksa. Intersticijski sindrom.
Multiple, razdvojene B-linije.

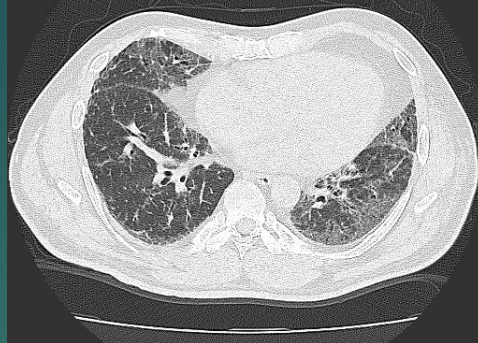


HRCT uzorci u BPI

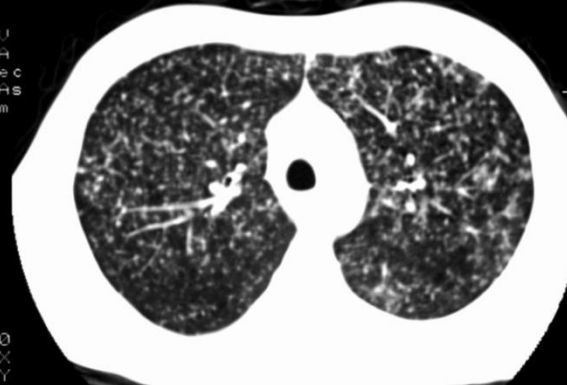
Propupalo drvo



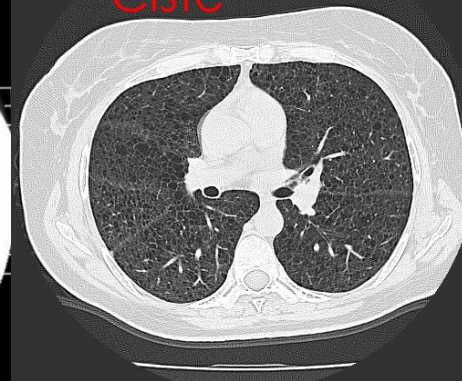
Retikulacija



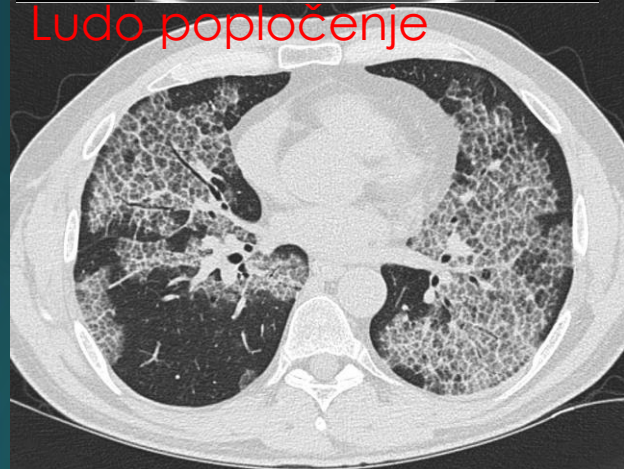
Nodusi



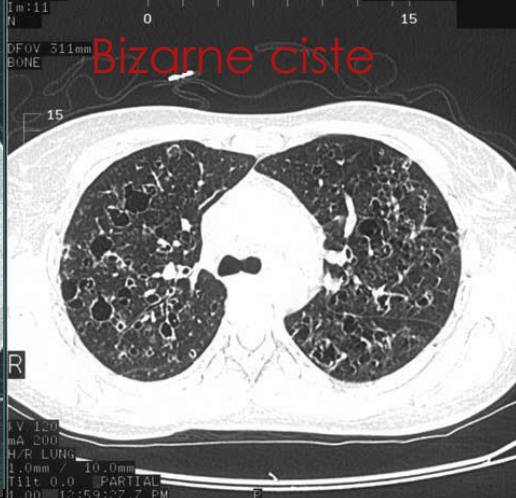
Ciste



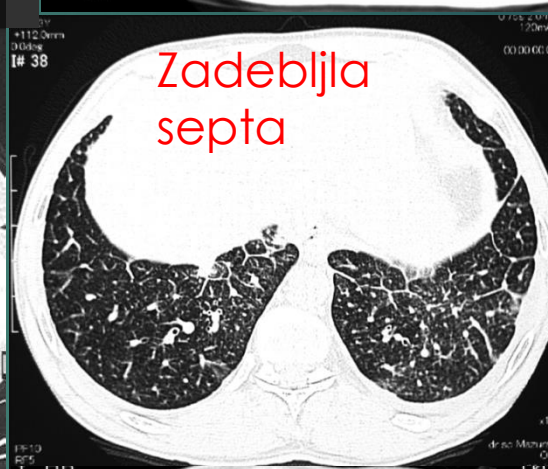Ludo popločenje



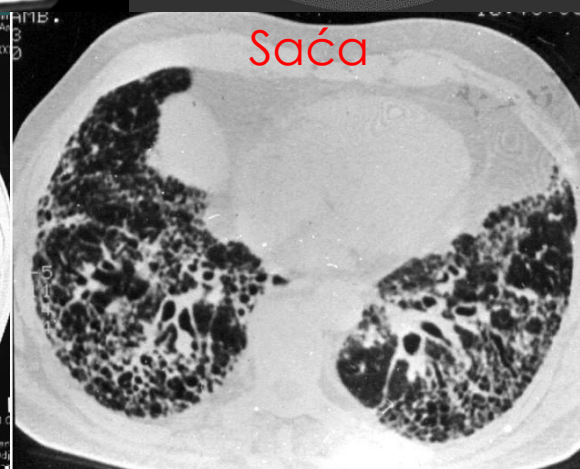Bizarne ciste



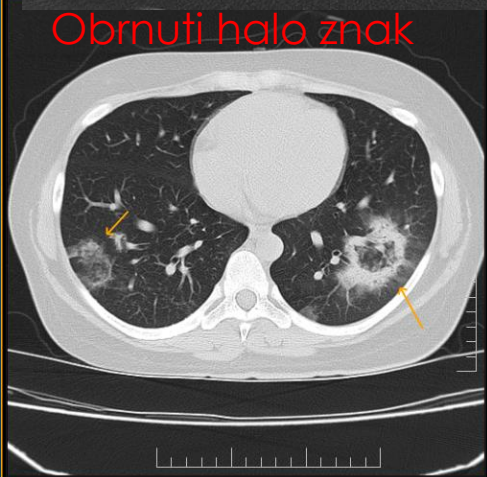
Zadebljila septa



Saća



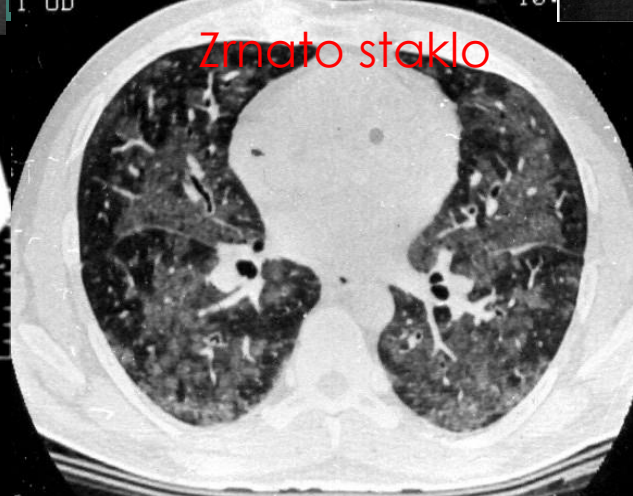
Obrnuti halo znak



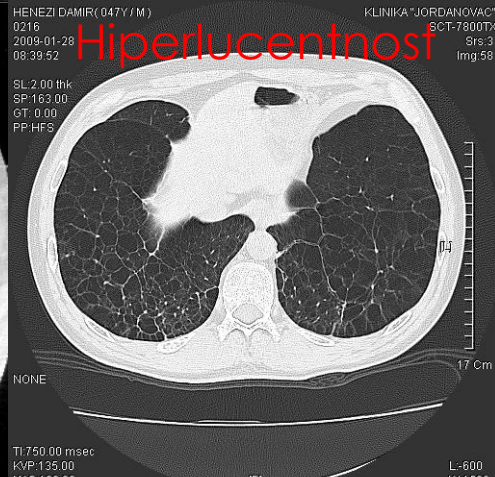
Konsolidacija



Zrnato staklo

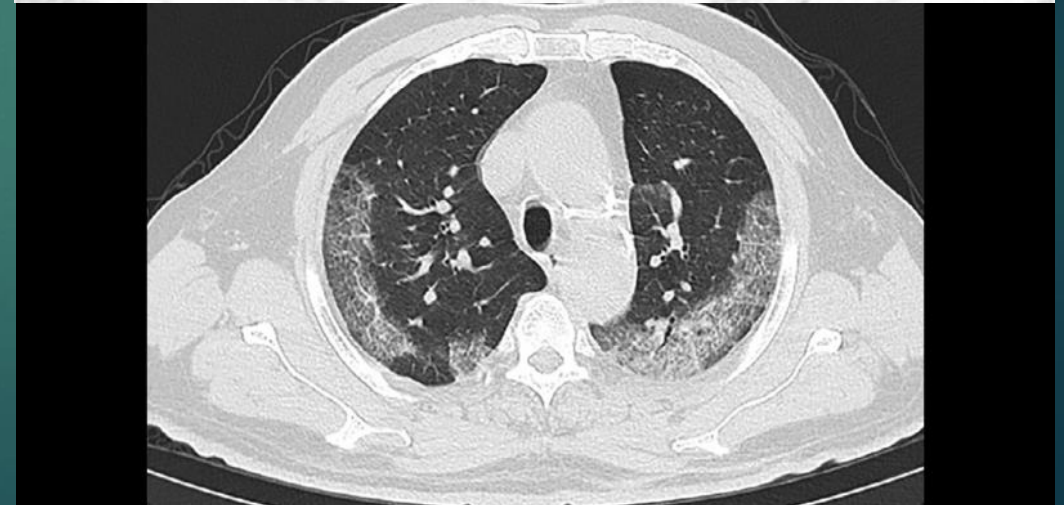
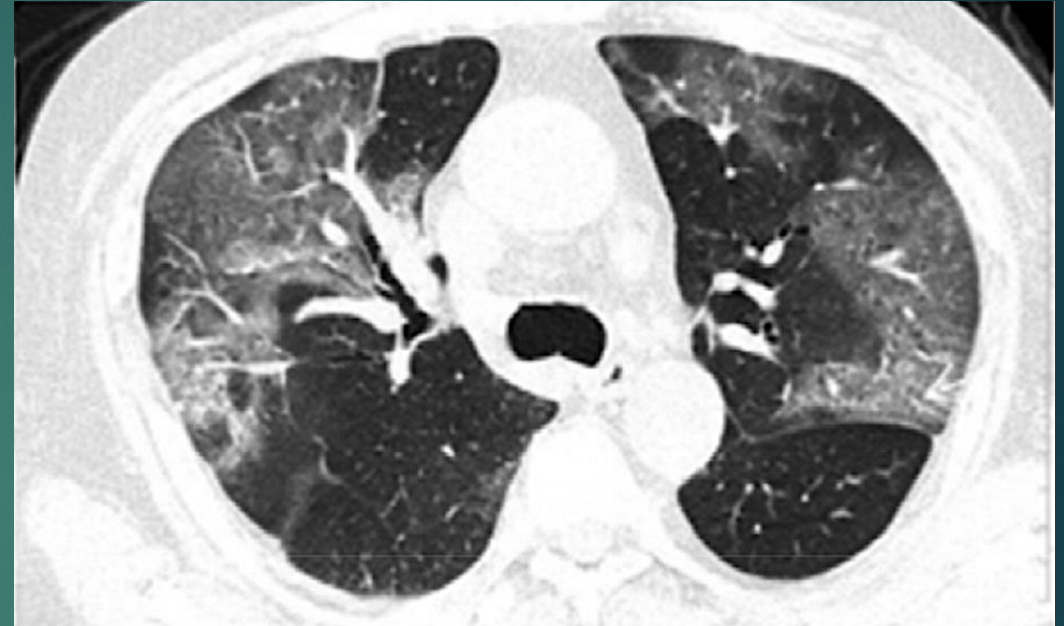
Hiperlucentnosi



CT toraksa u koronavirus pneumoniji

- ▶ uzorak zrnatog stakla
- ▶ uzorak ludog popločenja i inter/intralobularno septalno zadebljanje
- ▶ konsolidacije
- ▶ promjene su najčešće bilateralne i periferne
- ▶ u teškim slučajevima javlja se fibroza pluća



Arteficijelna inteligencija

odnosi se na simulaciju ljudske inteligencije pomoću strojeva koji su programirani da misle kao ljudi i oponašaju njihovo djelovanje.

Strojno učenje koristi algoritme za obradu podataka, učenje iz tih podataka i donošenje odluka na temelju onoga što je naučilo, ali i dalje im trebaju neke smjernice i pomoć čovjeka.

Duboko učenje - strukturira algoritme u slojevima kako bi stvorilo „umjetnu neuronsku mrežu“ koja može samostalno učiti i donositi inteligentne odluke.

Duboko učenje – izvlačenje značajki podataka

[Lancet Respir Med.](#) 2018 Nov;6(11):837-845. doi: 10.1016/S2213-2600(18)30286-8.
Epub 2018 Sep 16.

Deep learning for classifying fibrotic lung disease on high-resolution computed tomography: a case-cohort study.

[Walsh SLF](#)¹, [Calandriello L](#)², [Silva M](#)³, [Sverzellati N](#)³.

TUMAČENJE:

Čitanje CT-a visoke rezolucije algoritmom dubokog učenja mogla bi pružiti jeftinu, reproducibilnu i trenutnu klasifikaciju fibroza pluća s točnošću na razini čovjeka. Te bi metode mogle biti od koristi centrima u kojima je stručnost očitavanja CT snimki toraksa mala, kao i za stratifikaciju pacijenata u kliničkim ispitivanjima

medRxiv. The preprint server for health sciences. (Yale&BMJ)

Deep learning-based model for detecting 2019 novel coronavirus pneumonia on high-resolution computed tomography: a prospective study

Jun Chen, Lianlian Wu, Jun Zhang, Liang Zhang, Dexin Gong, Yilin Zhao, Shan Hu, Yonggui Wang, Xiao Hu, Biqing Zheng, Kuo Zhang, Huiling Wu, Zehua Dong, Youming Xu, Yijie Zhu, Xi Chen, Lilei Yu, Honggang Yu

doi: <https://doi.org/10.1101/2020.02.25.20021568>

Zaključak: Model dubokog učenja pokazao je usporedive performanse sa ekspertnim radiologom i uvelike poboljšao učinkovitost radiologa u kliničkoj praksi. Ona ima veliki potencijal za ublažavanje pritiska na radiologa na prvoj liniji bojišnice, poboljšanje rane dijagnoze, izolacije i liječenja i na taj način pridonosi kontroli epidemije

Bronhoskopija s lavažom (BAL)

Bronhoskopija: vizualizacija promjena u velikim dišnim putovima

Bronhoalveolarna lavaža (BAL): izgled ispirka, vrste i % stanica, imunofenotipizacija, mikrobiološke i mineraloške pretrage

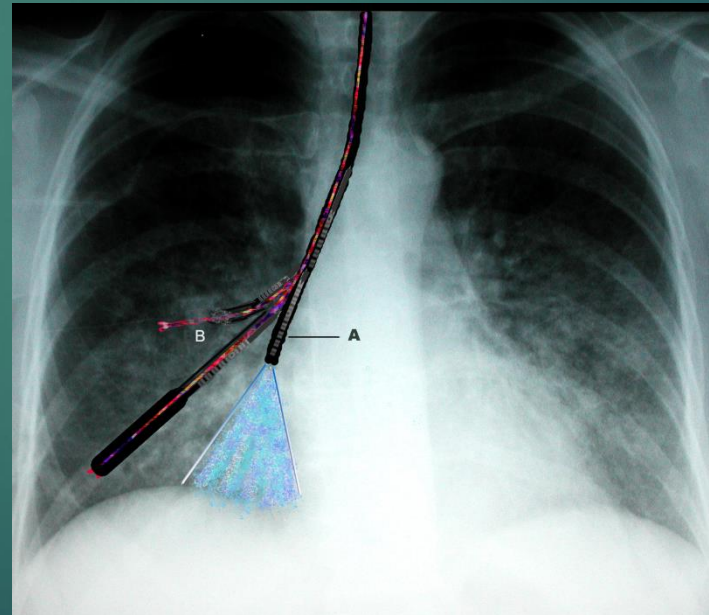
KAS, BČ

**Transbronhalna
biopsija pluća:**

PHD

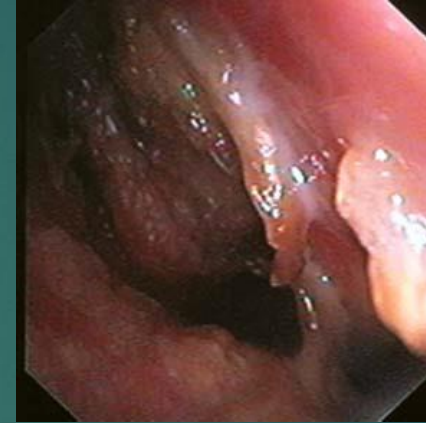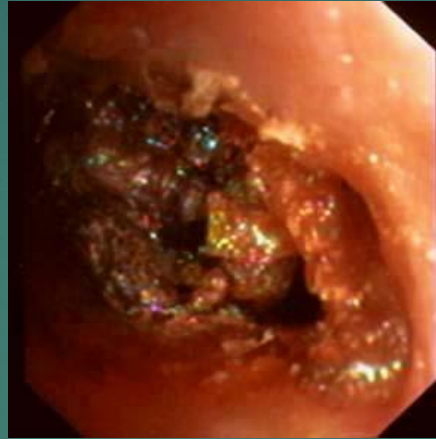
otisak BP

dodatna bojenja



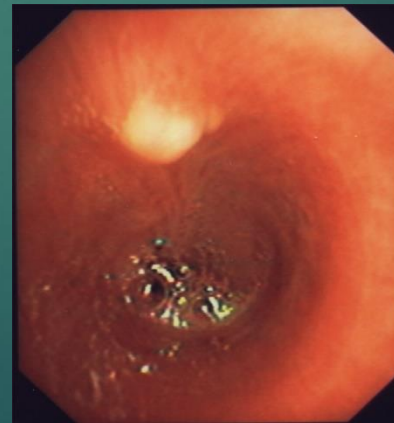
Bronhoskopija - vizualizacija promjena

Wegenerova
granulomatoza:
inspekcija
gornjih dišnih
putova:

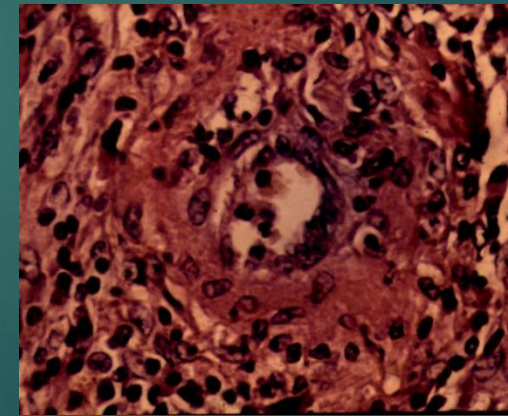
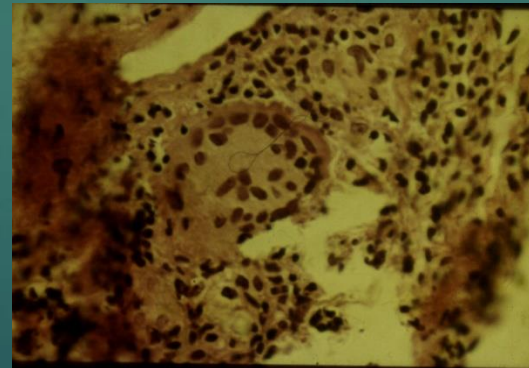
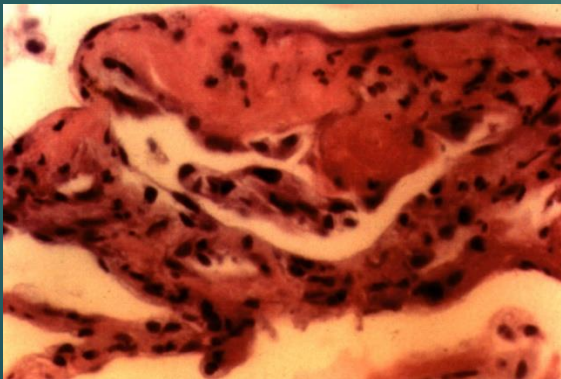
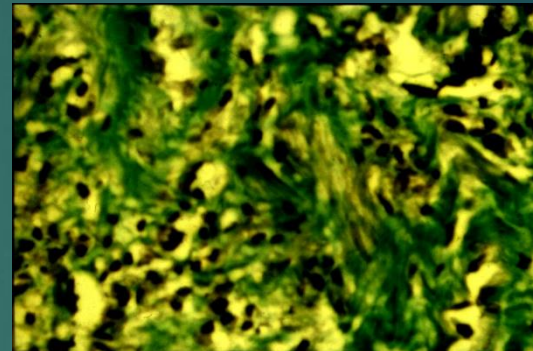
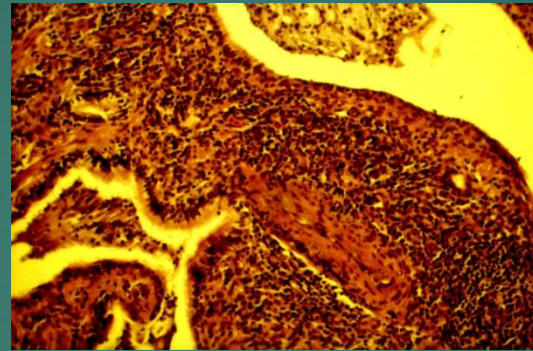
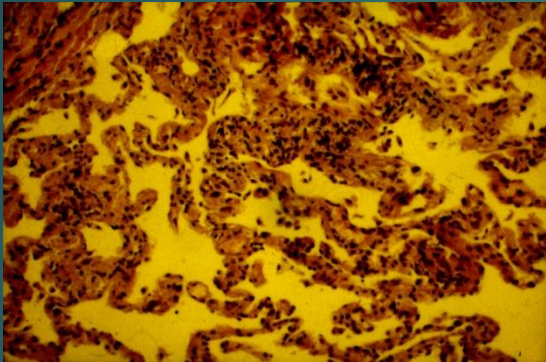


donji nosni hodnik
s nekrozom sluznice i hrskavice, prije i nakon th.

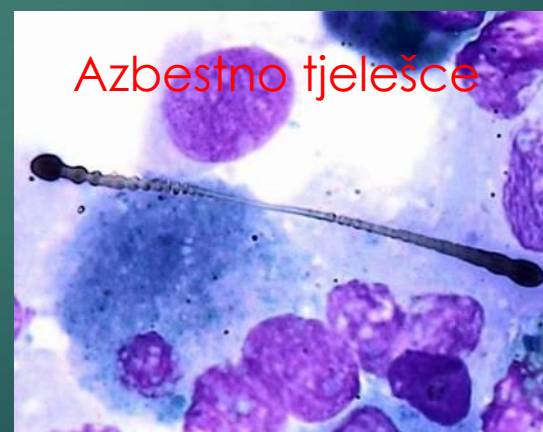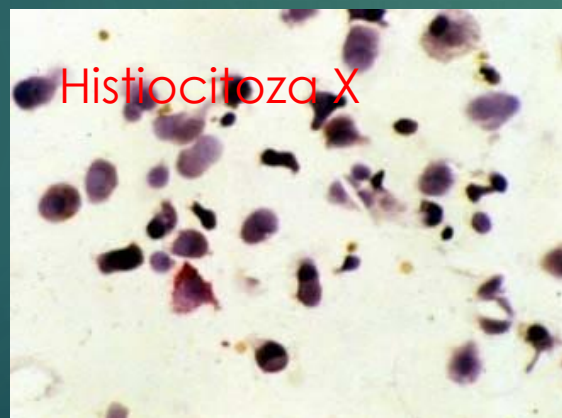
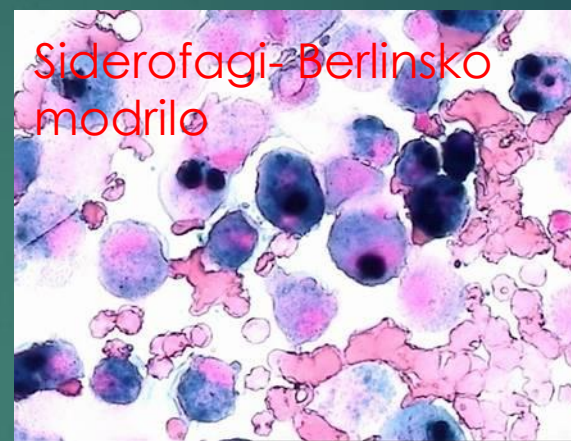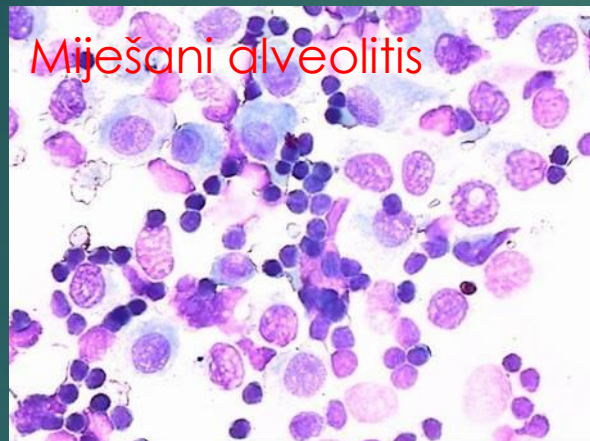
i donjih dišni putovi:
nekrotični čvorić



Histologija bioptata pluća



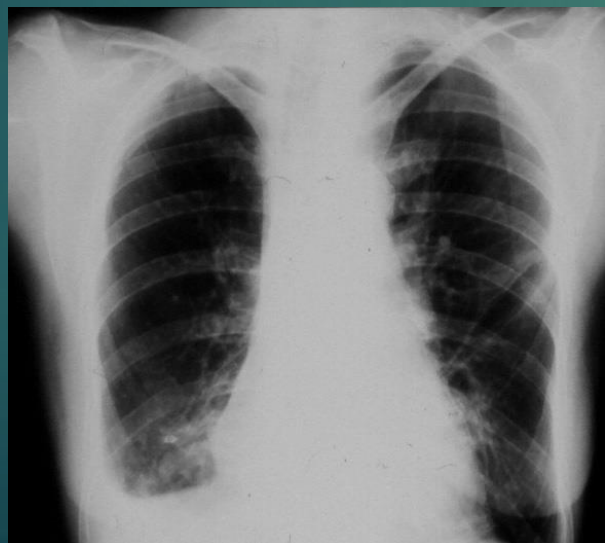
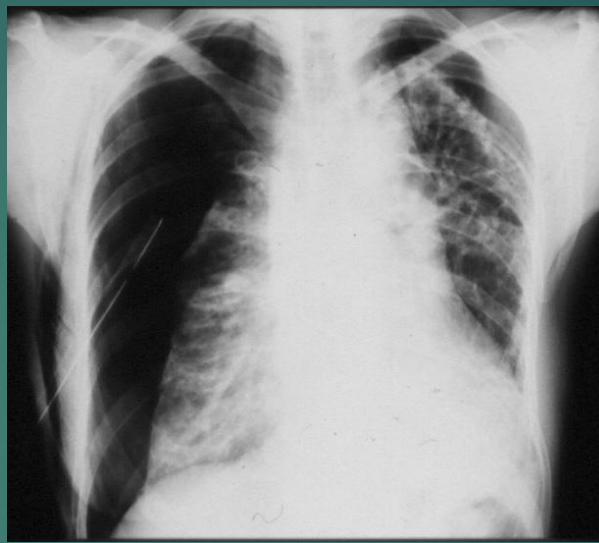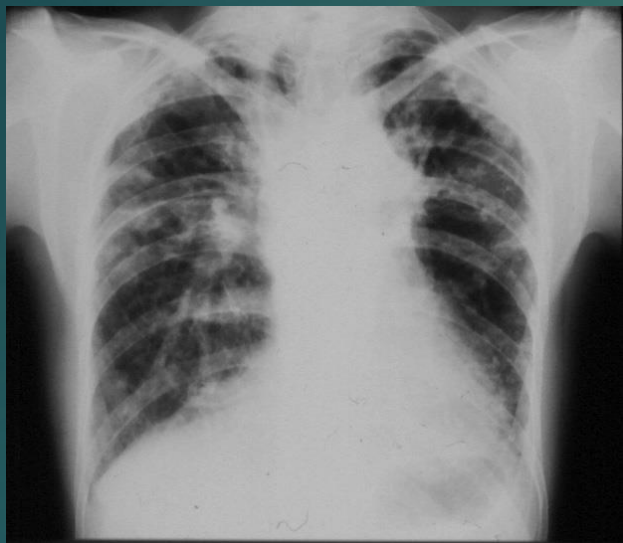Citologija lavata



Liječenje

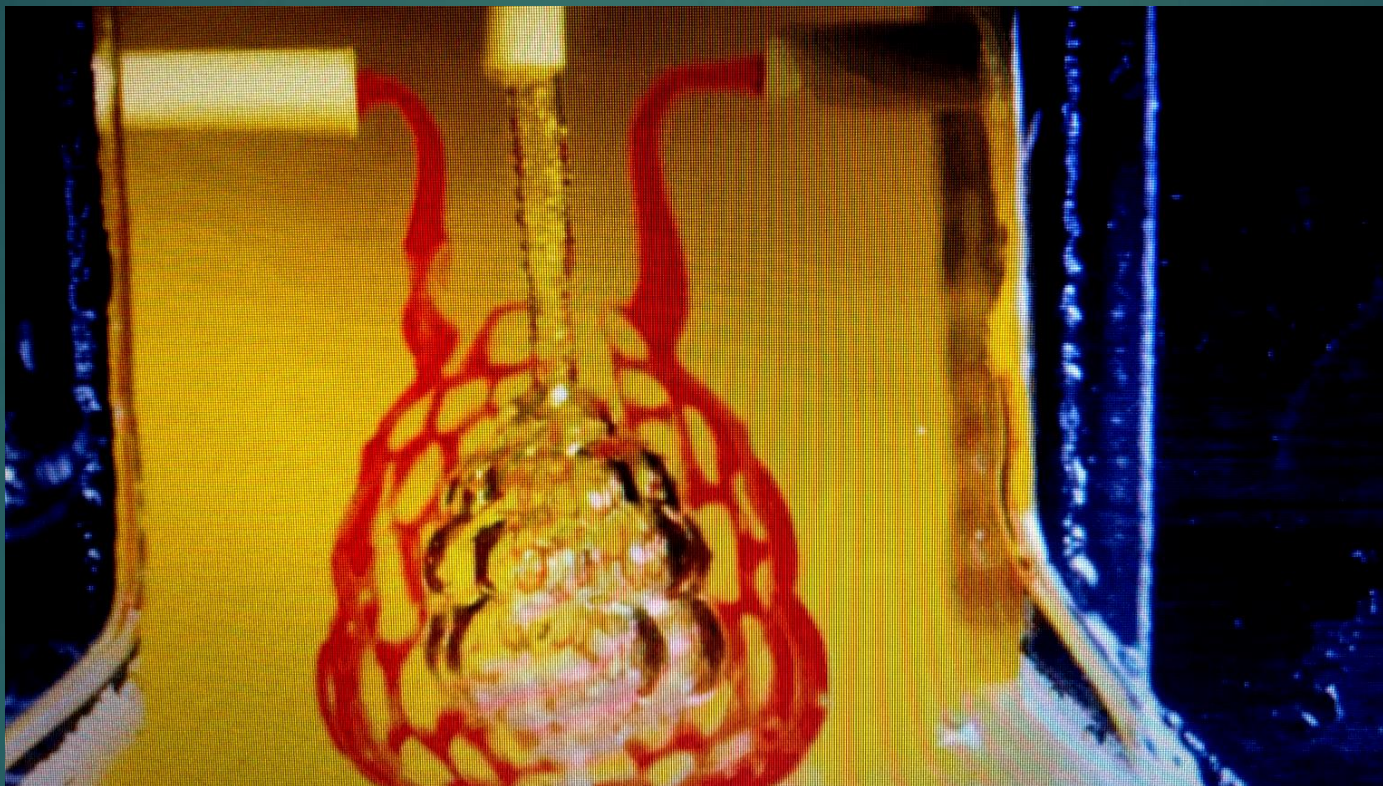- ▶ prekid ekspozicije
- ▶ etiološki - antibiotici, ATL
- ▶ immunosupresivi- kortikosteroidi, azatioprin, ciklofosamid, metotreksat
- ▶ immunomodulatori- infliximab, interferoni, sirolimus, takrolimus
- ▶ antifibrotici - pirfenidon, nintendanib
- ▶ Simptomatska - kisik, diuretici, pulmonalni vazodilatatori- sildenafil
- ▶ transplantacija pluća

Prije i nakon tansplantacije oba pluća
(fibroza pluća, pneumotoraks) u bolesnice M.K. 2001g.



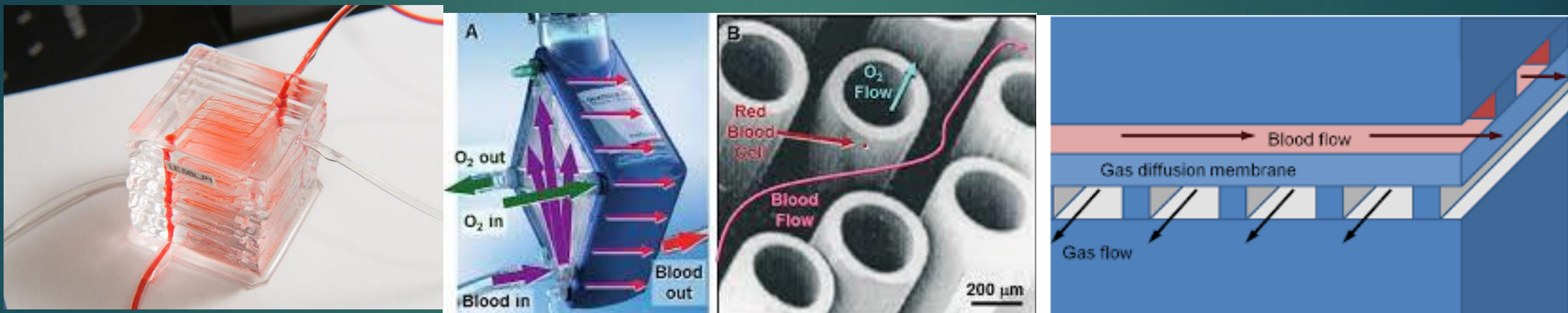
3 D printanje

Znanstvenici su uspješno isprintali 3D organ koji oponaša pluća



Mikrofluidi –

je znanost o rukovanju, monitoriranju i kontroli tekućina, obično u rasponu od **mikrolitara do pikolitara**, u mrežama kanala dimenzija od desetine do stotina mikrometara; na taj se način smanjuje potrošnja reagensa, skraćuje vrijeme eksperimenata i smanjuju troškovi.



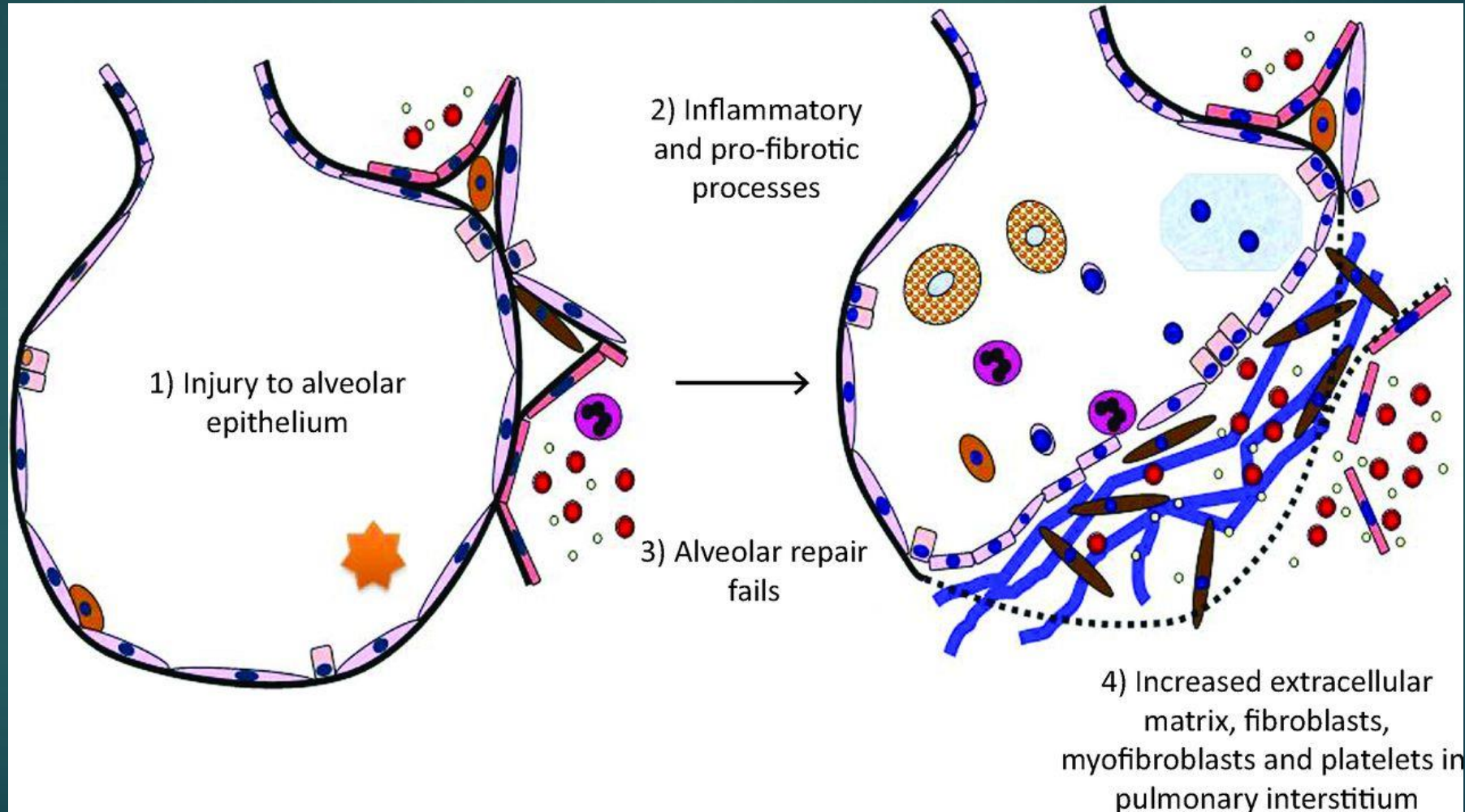
Predlaže se razvoj umjetnog pluća koje se može temeljiti na izravnoj vaskularnoj izmjeni plina koja se vrši izravno iz zraka u sobi i koja zahtijeva nisku razinu antikoagulacije. Uređaj koristi novi dvostupanjski sustav izmjene plina koji oksigenira krv putem sučelja tekućina-tekućina. Ovo sučelje, eliminirajući kontakt krvi s membranom, smanjuje onečišćenje površine za izmjenu plina što je ograničavajući faktor u ostalim uređajima u razvoju.

Idiopatska plućna fibroza – bolest treće životne dobi

- ▶ **IPF je oblik kronične, progresivne fibroze pluća i druge intersticijske pneumonije nepoznatog uzroka,** koji se javlja uglavnom u starijih odraslih osoba, ograničen na pluća i povezan je s histopatološkim i / ili radiološkim obrascem uobičajene intersticijske pneumonije (UIP)
- ▶ **PROGNOZA 3-5 godina;** gora je od mnogih vrsta karcinoma
- ▶ **Uzroci (mogući)**
 - Izloženost poticajnom agentu (npr. Dim, zagađivači okoliša, prašina okoliša, virusne infekcije, gastroezofagealna refluksna bolest, kronična aspiracija)
 - Genetske mutacije:
 - površinski aktivni protein C
 - gen koji kodira mucin 5B (MUC5B)
 - Mutantna telomeraza
 - povezana je s obiteljskom idiopatskom plućnom fibrozom.
 - Skraćivanje telomera događa se i sa starenjem te se također može steći. Ovo skraćivanje telomera moglo bi pospješiti gubitak alveolarnih epitelnih stanica, što bi rezultiralo abberantnim popravljanjem epitelnih stanica, te bi se stoga trebalo smatrati još jednim potencijalnim doprinositeljem patogenezi idiopatske plućne fibroze.

Molekularni mehanizmi idiopatske plućne fibroze.

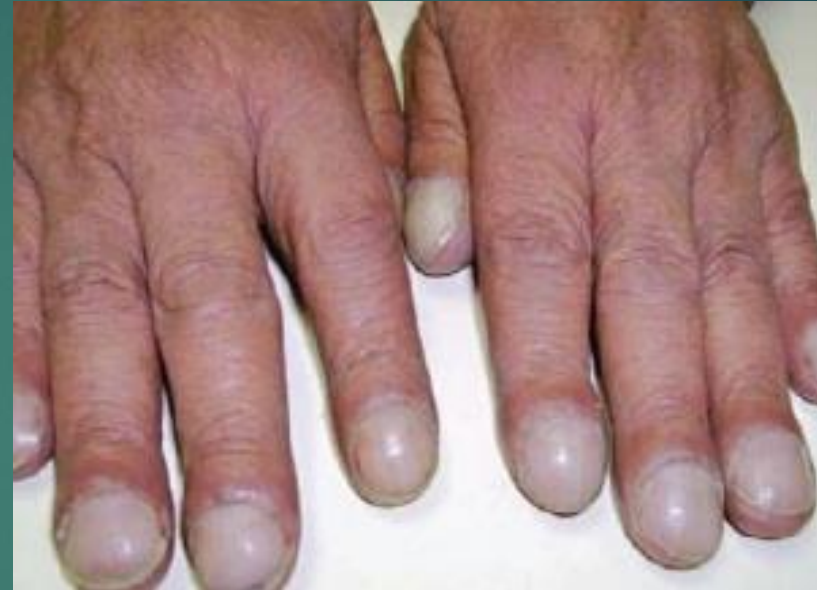- 1) Štetne tvari, poput cigaretnog dima, industrijske prašine, gastroezofagealnog refluksa i virusnih infekcija, uzrokuju ozljede alveolarnog epitela.
- 2) U osjetljivih osoba pokreću se upalni i profibrotski procesi.
- 3) Popravak alveolarnog epitela ne uspijeva zbog povećane apoptoze i preranog starenja.
- 4) Stvaranje fibroblastičnih žarišta, što rezultira poremećajem plućne strukture i pogoršanjem izmjene respiratornih plinova



Klinička slika

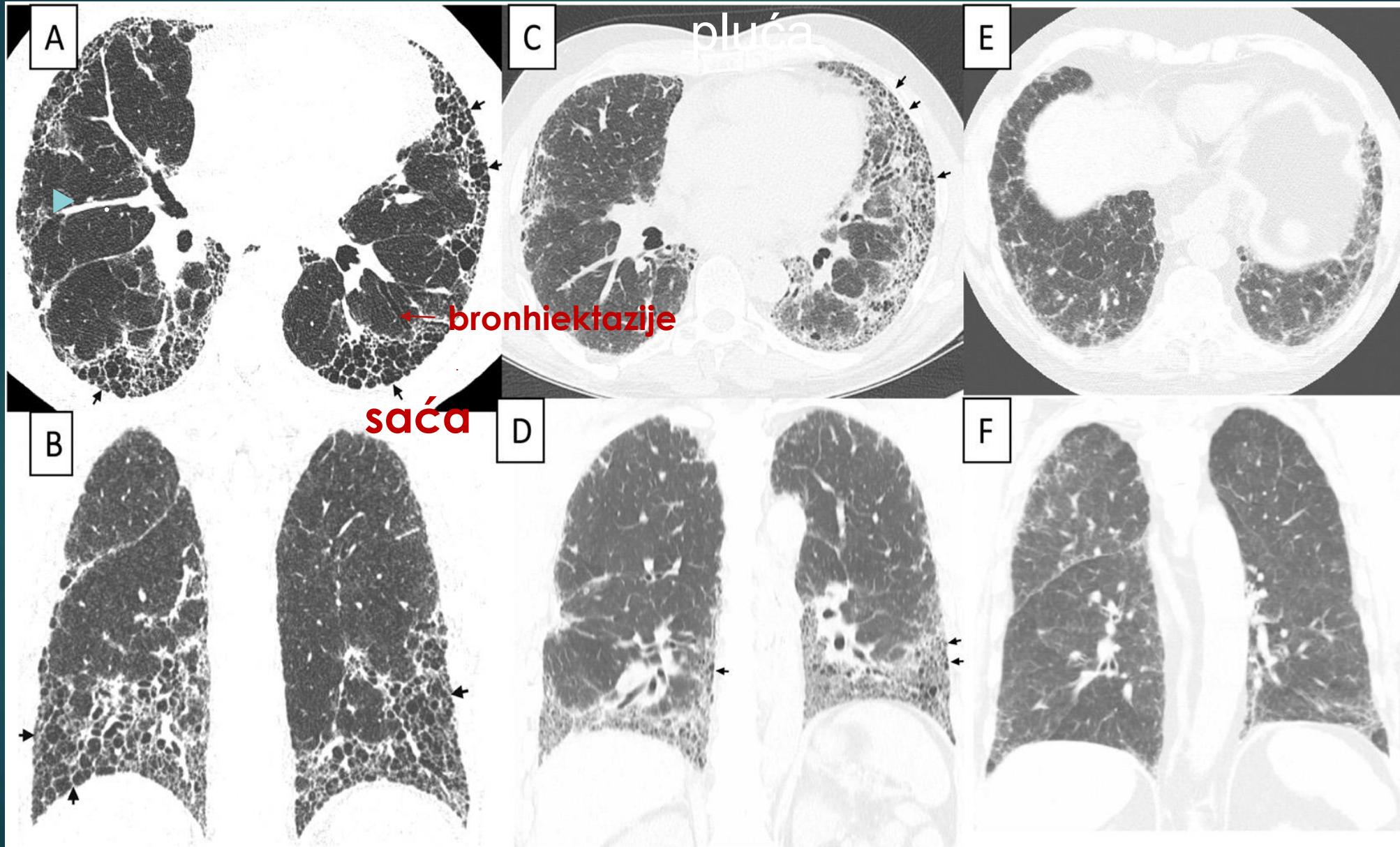
- ▶ Dob > 40 godina
- ▶ Neproduktivni kašalj
- ▶ Progresivna dispneja
- ▶ Inspiratorne bibazilarne krepitacije poput "Velcro®"
- ▶ Snižene vrijednosti ispitivanja plućne funkcije
- ▶ Batičasti prsti

Batičasti prsti – u 50% IPF bolesnika

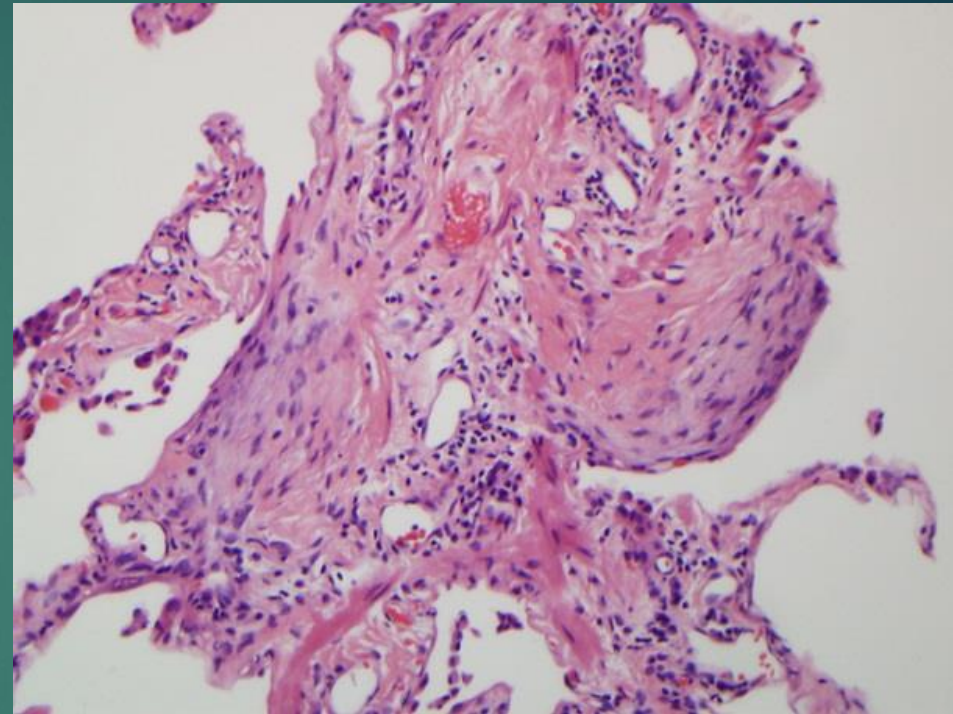
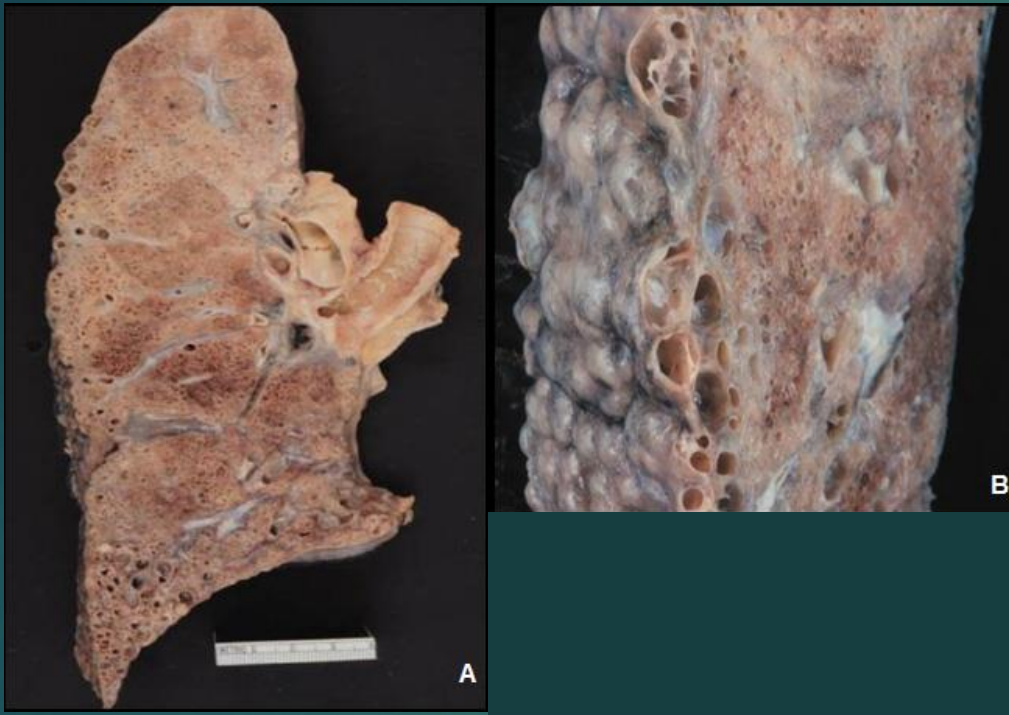


- ▶ Ostale kliničke značajke mogu se očitovati u kasnijim fazama bolesti
- ▶ e. g. cijanoza, plućna hipertenzija, plućno srce, periferni edemi

Dijagnoza IPF-a zahtijeva prisutnost UIP uzorka na HRCT-u
(**saća**, **bazalno**, **bronhiektazije**) kod pacijenata koji nisu podvrgnuti biopsiji



Idiopatska plućna fibroza (IPF) - PHD



Uobičajena intersticijska pneumonija (UIP) odnosi se na morfološki entitet koji je definiran kombinacijom

- (1) žarišne intersticijske fibroze s naizmjeničnim područjima normalnog pluća,
- (2) vremenske heterogenosti fibroze koju karakteriziraju fibroblastična žarišta u pozadini gustog acelularnog kolagena i
- (3) arhitektonske promjene zbog kroničnih ožiljaka ili saća.

Liječenje

Pirfenidon (Esbriet) i nintedanib (Ofev) (N Engl J Med, svibanj, 2014.).

U kliničkim ispitivanjima, pacijenti koji su uzimali bilo koji od lijekova imali su značajno smanjeni pad vitalnog kapaciteta usporedbi s pacijentima koji su primali placebo.

Lijekovi za GERB zbog visoke prevalencije gastroezofagealnog refluksa (GER)

Prestati pušiti

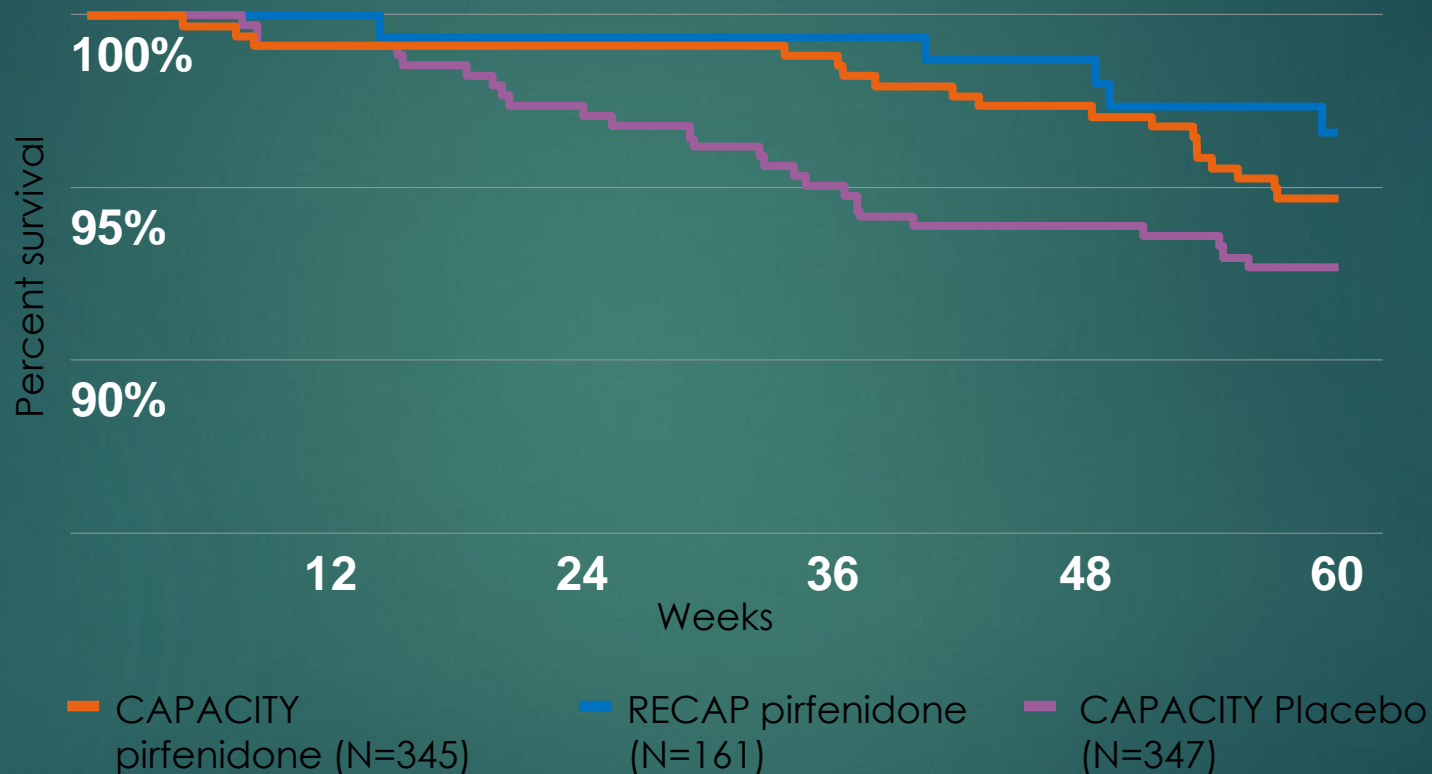
Kisik za održavanje zasićenja od najmanje 90% u mirovanju, spavanju i naporima.

Cjepljenje protiv gripe i pneumokokne infekcije treba poticati kod svih bolesnika s idiopatskom plućnom fibrozom.

Transplantacija pluća

Preživljavanje bolesnika RECAP-a studije liječenih **pirfenidonom** - rezultati slični bolesnicima u CAPACITY studiji, također bolesnici s IPF-om liječenih pirfenidonom

Mjesec
dana
liječenja
košta
16 440 kn,
doživotno



Data on file, InterMune, Inc., 2012

Pirfenidon - Ovef 3x1 tbl ili transdermalna aplikacija nano oblika pirfenidona

- ▶ Int J Biol Macromol. 2018 Oct 15;118(Pt A):1319-1325. doi: 10.1016/j.ijbiomac.2018.04.147. Epub **2018** Apr 30.
- ▶ **Chitosan-alginate nano-carrier for transdermal delivery of pirfenidone in idiopathic pulmonary fibrosis.**
- ▶ Abnoos M1, Mohseni M2, Mousavi SAJ3, Ashtari K4, Ilka R5, Mehravi B6
- ▶ Pirfenidon (PFD) jedna je od komponenti obitelji piridina s protuupalnim, antifibrotičkim učinkom i američkim FDA odobrenim za liječenje idiopatske plućne fibroze (IPF). Trenutačno se PFD primjenjuje oralno i to ima nedostatke. Stoga je važno ukloniti farmakoterapijska ograničenja PFD-a. Ovo je istraživanje provedeno kako bi se ispitala mogućnost transdermalne isporuke PFD-a primjenom nosača hitosan-natrij alginata nanogela. Da bi se sintetizirale nanočestice hitosan-natrijevog alginata opterećene PFD-om, korištena je metoda predgeliranja. Za karakterizaciju su korištene analize skenirajuće elektronske mikroskopije (SEM), transmisijske elektronske mikroskopije (TEM), dinamičkog raspršivanja svjetlosti (DLS) i Fourier-ove transformacijske infracrvene spektroskopije (FTIR). Ispitivanje inkapsulacije i oslobađanja lijeka proučavano je korištenjem UV spektroskopije. Ex vivo ispitivanja permeacije provedena su korištenjem Franz-ove difuzijske ćelije i fluorescentne mikroskopije. Rezultati su pokazali da su dobiveni nanočestice sferične morfologije i veličine u rasponu od 80 nm. Profil otpuštanja lijeka in vitro predstavlja kontinuirano otpuštanje tijekom 24 sata, dok je 50% i 94% nosivost i učinkovitost. Također, penetracija PFD-a na koži nanočestica značajno je povećana u odnosu na otopinu PFD-a.
- ▶ Dobiveni rezultati pokazali su da se sintetizirane nanočestice mogu smatrati obećavajućim nosačima za isporuku PFD-a.

"Lotus-efekt" - samočišćenje

- I kada biljka lotosa raste u blatnim vodama, njeni listovi uvijek izgledaju besprijekorno čisti.
- Listovi biljke su superhidrofobični, tj. kapljice vode kliznu bez ostataka, odplavljujući bilo kakvu nečistoću.
- Njegova površina ima posebnu, karakterističnu hrapavost - postoje sustavno raspoređeni, vodoodbojni, kristali voska nano veličine.

